



Berufsverband der Augenärzte  
Deutschlands e.V.



**DOG**  
Deutsche Ophthalmologische  
Gesellschaft e.V.

Die wissenschaftliche Gesellschaft  
der Augenärzte

## **Stellungnahme**

**der Deutschen Ophthalmologischen Gesellschaft,  
des Berufsverbands der Augenärzte Deutschlands und  
der Retinologischen Gesellschaft**

**zu aktuellen therapeutischen Möglichkeiten bei der  
neovaskulären altersabhängigen Makuladegeneration**



Berufsverband der Augenärzte  
Deutschlands e.V.



**DOG**  
Deutsche Ophthalmologische  
Gesellschaft e.V.

Die wissenschaftliche Gesellschaft  
der Augenärzte

Zusammenfassung .....	3
Abstract.....	4
Vorbemerkung .....	5
1. Behandlungsprinzipien der unterschiedlichen Therapieoptionen .....	6
1.1. Photodynamische Therapie mit Verteporfin.....	6
1.2. Triamcinolon (Monotherapie).....	6
1.3. Kombination von PDT und intravitrealer Applikation von Triamcinolon .....	6
1.4 Anti-VEGF Therapie .....	7
1.4.1. Pegaptanib.....	7
1.4.2. Ranibizumab.....	8
1.4.3. Bevacizumab .....	9
1.4.4. Anecortave Acetat.....	11
2. Empfehlungen.....	11
2.1 Nicht-subfoveale CNV .....	13
2.2. Subfoveale CNV .....	13
2.3. Pigmentepithelabhebungen.....	14
2.4. Verlaufsuntersuchungen und Therapieintervalle .....	14
2.5. Therapiewechsel .....	14
2.3.7. Beendigung der Therapie .....	15
3. Schlussbemerkung.....	15
Glossar.....	16
Verwendete Abkürzungen: .....	16
Handelsnamen: .....	16
Literatur.....	20



Berufsverband der Augenärzte  
Deutschlands e.V.



**DOG**  
Deutsche Ophthalmologische  
Gesellschaft e.V.

Die wissenschaftliche Gesellschaft  
der Augenärzte

## Zusammenfassung

**Hintergrund:** Die Therapieansätze zur Behandlung der verschiedenen Subtypen der neovaskulären AMD werden immer wieder durch neue Therapieoptionen auf der Basis von Phase III Studien erweitert. Deshalb ist es notwendig, eine aktualisierte Abwägung der publizierten Studienergebnisse für die Therapie der verschiedenen Subtypen der chorioidalen Neovaskularisationen (CNV) bei der AMD vorzunehmen.

**Methoden:** Als nichtchirurgische therapeutische Optionen bei der Behandlung der neovaskulären AMD stehen jetzt die Laserkoagulation, die PDT mit Verteporfin und die intravitreale Injektion mit Triamcinolon eventuell auch in Kombination mit einer PDT, Anecortave Acetat, Pegaptanib, Ranibizumab und Bevacizumab zur Verfügung. Nach einer kurzen Darstellung der Behandlungsprinzipien erfolgt eine Beurteilung aller derzeit verfügbaren Studienergebnisse zur Behandlung verschiedener Subtypen der neovaskulären AMD. Hieraus ergaben sich für den gegenwärtigen Zeitpunkt die folgenden Empfehlungen.

**Empfehlungen:** Für extrafoveale rein klassische CNV ist eine thermische Laserkoagulation zu empfehlen. Für subfoveale vorwiegend klassische CNV oder kleine ( $\leq 4$  MPS Papillenflächen) okkulte CNV mit „recent disease progression“ stellt die PDT eine wirksame therapeutische und risikoarme Option dar. Mit der Entwicklung der VEGF-Inhibitoren stehen neue Behandlungsoptionen für die verbleibenden Subtypen zur Verfügung. Unter Berücksichtigung der unterschiedlichen Ergebnisse bei den Kontrollgruppen sind die publizierten Resultate nach intravitrealer Injektion von Pegaptanib und Ranibizumab bei neovaskulärer AMD nur mit Einschränkungen vergleichbar. Aufgrund der biochemischen Ähnlichkeit mit Ranibizumab stellt Bevacizumab zwar eine Alternative im ‚off-label use‘ dar, allerdings fehlen hier Daten aus kontrollierten Studien zur Sicherheit und Wirksamkeit. Kombinationstherapien sind noch unzureichend evaluiert. Insbesondere bei Therapieversagern ist die Einleitung einer Therapie mit einem alternativen Verfahren oder einer alternativen Substanz sinnvoll.

**Schlussfolgerung:** Die Empfehlungen basieren auf den derzeit verfügbaren Ergebnissen klinischer Studien zur nicht-chirurgischen Therapie der neovaskulären AMD. Mit neuen Erkenntnissen auf dem im Moment rasant fortschreitenden Gebiet der AMD-Therapie sind Aktualisierungen dieser Empfehlungen vorgesehen.



Berufsverband der Augenärzte  
Deutschlands e.V.



**DOG**  
Deutsche Ophthalmologische  
Gesellschaft e.V.

Die wissenschaftliche Gesellschaft  
der Augenärzte

## Abstract

**Background:** New treatments for neovascular age related macular degeneration have emerged recently, and data from phase III clinical trials are now available. In light of these data, expert guidance appears prudent to support ophthalmologists to select the most appropriate therapeutic strategy for the individual patient.

**Methods:** Therapeutic options discussed include laser photocoagulation, PDT with verteporfin, Triamcinolone and its possible combination with PDT, Anecortave acetate, Pegaptanib and Ranibizumab. Treatment principles are described and relevant clinical data summarized

**Recommendations:** Extrafoveal classic CNVs should be treated with thermal lasercoagulation. For subfoveal lesions with predominantly classic CNV, or with occult with no classic CNV, a lesion size  $\leq 4$  Macular Photocoagulation Study (MPS) disc areas (DA) and recent disease progression PDT with Verteporfin is a safe and efficacious treatment. For the remaining subtypes VEGF inhibitors (Pegaptanib, Ranibizumab, Bevacizumab) for intravitreal use are now available as therapeutic alternatives. The results of the phase III studies for Pegaptanib and Ranibizumab, however, are not comparable in particular with reference to the outcomes in the control groups. As Bevacizumab and Ranibizumab are comparable in their pharmacological profile Bevacizumab may be an alternative in the off-label treatment of neovascular AMD. Reliable data concerning safety and efficacy for Bevacizumab, however, are not available as well as data on combination therapies. The switch to alternative treatment modalities should be considered in particular when the first line treatment is ineffective.

**Conclusions:** These recommendations provide evidence-based guidance for non-surgical therapies in the management of neovascular AMD. Revisions of the recommendations will be published when new data are available.



Berufsverband der Augenärzte  
Deutschlands e.V.



**DOG**  
Deutsche Ophthalmologische  
Gesellschaft e.V.

Die wissenschaftliche Gesellschaft  
der Augenärzte

Verschiedene Therapieansätze haben sich bei der Behandlung verschiedener Subtypen der exsudativen AMD etabliert und wurden gerade in letzter Zeit durch neue Therapieoptionen erweitert. Diese wurden in zahlreichen Studien, die eine unterschiedliche qualitative Aussage ergaben, geprüft. Da sich die Spektren der untersuchten AMD-Subtypen teilweise überschneiden, die Qualität der Datenerhebung recht unterschiedlich ist und eine rasche Zunahme veröffentlichter Studienergebnisse vorliegt, ist es notwendig, eine kritische Würdigung dieser Ergebnisse vorzunehmen. Nur so ist es möglich, eine jeweils aktualisierte, abwägende Empfehlung zur Umsetzung der therapeutischen Möglichkeiten bei der neovaskulären AMD vorzunehmen.

Nachdem vor einem Jahr eine erste Stellungnahme von RG, DOG und BVA vorgelegt wurde [1], ist es das Ziel dieser überarbeiteten Stellungnahme, eine aktuelle Übersicht über die zur Zeit verfügbaren therapeutischen Optionen zu geben und die mit ihnen gewonnenen Studiendaten zu bewerten. Im Bewusstsein sowohl der Schwierigkeit einer Bewertung und Gewichtung verschiedener Methoden und Ergebnisse als auch des derzeitigen raschen Wandels der generellen therapeutischen Situation durch den schnellen Zugewinn an klinischer Erfahrung werden diese Daten miteinander verglichen, um hierdurch eine spezifische Stellungnahme zur therapeutischen Strategie bei den einzelnen Untertypen der neovaskulären AMD zu geben. Auch zukünftig ist eine weitere Aktualisierung dieser Empfehlungen vorgesehen.

Es sei zudem erneut erwähnt, dass chirurgische Therapieansätze nicht Gegenstand dieser Stellungnahme sind, aber unter Abwägung der alternativen Möglichkeiten indiziert sein können.

### **Vorbemerkung<sup>1</sup>**

Die Begriffe "subfoveal", "subfoveolär", "juxtafoveal" und "extrafoveal" werden im deutschen Schrifttum und insbesondere in der Qualitätssicherungsvereinbarung zur Durchführung der photodynamischen Therapie<sup>2</sup> nicht einheitlich verwendet. Im folgenden soll deshalb lediglich zwischen "subfovealen" und "nicht-subfovealen" Membranen unterschieden werden, wobei unter subfovealen Gefäßmembranen alle CNVs verstanden werden, die die avaskuläre Zone der Fovea erreicht haben (Abb. 1).



Berufsverband der Augenärzte  
Deutschlands e.V.



DOG  
Deutsche Ophthalmologische  
Gesellschaft e.V.

Die wissenschaftliche Gesellschaft  
der Augenärzte

## 1. Behandlungsprinzipien der unterschiedlichen Therapieoptionen

### 1.1. Photodynamische Therapie mit Verteporfin

Die photodynamische Therapie mit Verteporfin wurde bei verschiedenen Subtypen der exsudativen subfovealen AMD in mehreren prospektiven Studien eingehend untersucht. Das Prinzip der Therapie und die wesentlichen Studien wurden bereits in der früheren Stellungnahme [1] ausführlich dargestellt. Zusätzlich zu den bekannten Indikationen wird aber auch bei nicht-subfovealer überwiegend klassischer CNV auf Grund der Wirksamkeit der PDT bei klassischen Gefäßmembranen eine PDT als effektiv angesehen. Dies konnte bisher allerdings nur in Fallserien aufgezeigt werden [2].

Der Effekt einer PDT Behandlung muss nach etwa zwei bis drei Monaten durch eine fluoreszenzangiographische Verlaufskontrolle beurteilt werden, um über eine Fortsetzung der PDT zu entscheiden. Bei weiterhin bestehender bzw. erneuter rascher Anfärbung der CNV mit Leckage und/oder Größenzunahme bzw. weiterem Visusverlust ist eine erneute PDT sinnvoll, wohingegen bei ausbleibender Leckage (nur „staining“ der CNV) zunächst auf eine erneute PDT verzichtet werden kann. Die PDT stellt im Vergleich mit den anderen Behandlungsverfahren das komplikationsärmste Verfahren dar und ist zudem das Verfahren, mit dem am längsten Erfahrungen in klinischen Studien und im klinischen Alltag gewonnen wurde. Ferner wird in Deutschland die Finanzierung dieser Therapie im System der gesetzlichen Krankenkassen für subfoveale vorwiegend klassische CNV und (bald) für kleine okkulte CNV mit nachgewiesener Krankheitsprogression übernommen.

### 1.2. Triamcinolon (Monotherapie)

Das Prinzip der Therapie wurde ebenfalls bereits in der früheren Stellungnahme [1] ausführlich dargestellt. In prospektiven randomisierten Studien bei vorwiegend klassischen CNV konnte kein therapeutischer Effekt nachgewiesen werden [3-5]. Da darüber hinaus bei der intravitrealen Injektion von Triamcinolon spezifische Nebenwirkungen wie Anstieg des intraokularen Drucks, Progression der Katarakt und Endophthalmitisrisiko bestehen, erscheint eine Monotherapie mit Triamcinolon zur Behandlung einer neovaskulären AMD auch bei Verwendung hoher Einzeldosen nicht sinnvoll [6].

### 1.3. Kombination von PDT und intravitrealer Applikation von Triamcinolon

Eine Ergänzung der photodynamischen Therapie stellt die Kombinationsbehandlung der PDT mit einer intravitrealen Eingabe von Triamcinolon dar. Dabei wird Triamcinolon einige Tage vor oder unmittelbar nach einer PDT injiziert. Der optimale Zeitpunkt zwischen PDT und Triamcinolon ist zur Zeit ungeklärt. Durch die Gabe von Triamcinolon wird vermutlich die einer PDT Behandlung folgende Expression von Wachstumsfaktoren (vor allem VEGF) unterdrückt. Es werden meist 4 mg Triamcinolon in 0,1 ml appliziert [7, 8], aber auch höhere Dosierungen bis 25 mg

<sup>1</sup> Ein Glossar verwendeter Abkürzungen und Medikamentennamen findet sich am Ende des Texts

<sup>2</sup> Deutsches Ärzteblatt 98: A-2056 / B-1740 / C-1636 (2001)



Berufsverband der Augenärzte  
Deutschlands e.V.



**DOG**  
Deutsche Ophthalmologische  
Gesellschaft e.V.

Die wissenschaftliche Gesellschaft  
der Augenärzte

wurden verwendet [9]. Durch diese Kombinationstherapie scheint eine geringere Anzahl an Wiederholungsbehandlungen notwendig zu sein. Ob der Visusverlauf im Sinne eines geringeren Visusverlustes positiv beeinflusst werden kann, ist offen. Die bisherigen klinischen Erfahrungen beruhen lediglich auf mehr oder weniger großen Fallserien mit inhomogener Zusammensetzung von unterschiedlichen Subtypen der neovaskulären AMD [7-10].

Auf der Grundlage dieser Ergebnisse wurden mehrere prospektive, randomisierte Studien begonnen, deren erste Resultate Ende 2006 zu erwarten sind:

VisiT-Studie:

200 Pat., alle CNV-Typen, 0 vs 4 mg intravitreales TA + PDT

VISTA-Studie:

120 Pat.; minimal klass. und okkulte CNV, 0,1 vs 4 mg intravitreales TA + PDT

Retina-Studie (Kanada):

120 Pat.; vorwiegend klass. CNV, 0 vs 4 mg intravitreales TA + PDT

NEI-Studie:

300 Pat.; alle CNV Typen, 0,1 vs 4 mg intravitreales TA + PDT

Die Kombination aus PDT und intravitrealer Triamcinolon-Injektion erscheint z.Zt. aus folgenden Gründen nur in Einzelfällen oder bei Therapieversagern sinnvoll:

- die Dosierung und die zeitliche Abfolge (PDT vor oder nach Triamcinolon) sind noch unklar
- die im Vergleich zur alleinigen PDT oder Triamcinolon-Gabe verbesserte Wirksamkeit der Kombinationstherapie ist noch in prospektiven randomisierten Studien nachgewiesen
- Nebenwirkungen der intraokularen Triamcinolongabe wie Drucksteigerungen, Endophthalmitis-Risiko [11] und Kataraktprogenienz (s. oben)

## 1.4 Anti-VEGF Therapie

### 1.4.1. Pegaptanib

Das Prinzip der Therapie und die bisher durchgeführten Zulassungsstudien (EOP1003 und EOP1004) wurden bereits in der früheren Stellungnahme [1] ausführlich dargestellt. Entzündliche Nebenwirkungen nach intravitrealer Injektion von Pegaptanib sind selten, allerdings waren in den klinischen Studien injektionsbedingte Endophthalmitiden beobachtet worden (s. Empfehlungen von DOG und BVA zur intravitrealen Injektion von Medikamenten [11]). Die Wirksamkeit dieser Therapie ist bisher für eine Therapiedauer von 24 Monaten in Phase III-Studien dargestellt (jeweils 9 Injektionen alle 6 Wochen pro Jahr). Hierbei zeigte sich, dass bei einer Beendigung der Therapie nach einem Jahr bei zahlreichen Patienten ein erneutes Wachstum der CNV beobachtet wurde, so dass eine kontinuierliche Therapie über 2 Jahre signifikant effektiver war. Besonders effektiv war eine



Berufsverband der Augenärzte  
Deutschlands e.V.



DOG  
Deutsche Ophthalmologische  
Gesellschaft e.V.

Die wissenschaftliche Gesellschaft  
der Augenärzte

kontinuierliche Therapie mit Pegaptanib zudem bei Patienten mit 'frühen Läsionen' einer exsudativen AMD. Hierbei wurden zwei Subgruppen analysiert. In der Gruppe 1 (n=34) waren zusammengefasst: alle Läsionstypen, Visus > 0.4, Läsionsgröße < 2 Papillendurchmesser, keine Vorbehandlung, keine Vernarbung. Ein Visusverlust von unter 3 Zeilen trat in der Pegaptanib-Gruppe in 76% der Fälle und in der Kontrollgruppe in 50% der Fälle auf (p=0.03). In Gruppe 2 (n=30) waren zusammengefasst: nur okkulte CNV und unauffälliges Partnerauge. Ein Visusverlust von unter 3 Zeilen trat in der Pegaptanib-Gruppe in 80% der Fälle und in der Kontrollgruppe in 57% der Fälle auf (p=0.05) [12, 13].

Anzumerken bleibt, dass keine publizierten Daten vorliegen, ob außerhalb von Studien nach 1 Jahr die Therapie zunächst beendet werden kann und erst bei erneutem Wachstum der CNV erneut mit der Injektionstherapie wiederum für 1 Jahr begonnen werden sollte. In unveröffentlichten Pilotstudien ist dies aber als mögliche Vorgehensweise dargestellt worden. In der Therapie der neovaskulären AMD mit Pegaptanib müssen deshalb die therapeutischen Strategien in Bezug auf Länge und Kontrolle der Therapie im klinischen Alltag noch erarbeitet werden.

Auf Grund der Ergebnisse der prospektiven randomisierten Phase III-Studien wurde Pegaptanib in den USA von der FDA am 17. 12. 2004 für die Behandlung verschiedener Subtypen der neovaskulären AMD zugelassen [12]. Durch die EMEA wurde für den Bereich der Europäischen Union zum 31.1.2006 eine Zulassung ausgesprochen, so dass Pegaptanib in Deutschland ab Mai 2006 verfügbar sein sollte.

#### 1.4.2. Ranibizumab

Ranibizumab ist ein humanisiertes monoklonales Antikörperfragment, das alle VEGF-A Isoformen neutralisiert. Über diesen molekularen Mechanismus hemmt Ranibizumab das Wachstum neuer Blutgefäße und deren Hyperpermeabilität, die zum Fortschreiten der neovaskulären AMD-Erkrankung und zum Verlust des Sehvermögens führt.

Es liegen mittlerweile 12-Monatsdaten aus zwei Phase-III-Studien vor, die allerdings noch nicht publiziert sind [14]. Dabei wurde Ranibizumab in 4-Wochenabständen in den Glaskörper injiziert. Daten der MARINA-Studie an 716 Patienten mit minimal klassischer oder okkulter CNV zeigen, dass ca. 95 % der Patienten, die mit Ranibizumab behandelt wurden, nach 12 Monaten einen Visusverlust von weniger als 3 Zeilen auf der ETDRS-Tafel zeigten, unabhängig davon, ob sie 0,3 mg oder 0,5 mg Ranibizumab erhielten, während nur 62,2 % der Patienten in der Kontrollgruppe mit Scheininjektion (der Arzt bereitet das Auge des Patienten vor und anästhesiert es, führt aber keine Injektion durch) einen Visusverlust von weniger als 3 Zeilen aufwiesen (p<0,0001).

Der Visus verbesserte sich um mehr als 15 Buchstaben bei 24,8 % (59/238) der Patienten, die mit 0,3 mg Ranibizumab behandelt wurden und bei 33,8 % (81/240)





Berufsverband der Augenärzte  
Deutschlands e.V.



DOG  
Deutsche Ophthalmologische  
Gesellschaft e.V.

Die wissenschaftliche Gesellschaft  
der Augenärzte

der Patienten, die mit 0,5 mg behandelt wurden, im Vergleich zu 4,6 % (11/238) der Patienten in der Kontrollgruppe ( $p < 0,0001$ ).

Daten der ANCHOR-Studie an 423 Patienten mit vorwiegend klassischer CNV zeigten, dass ebenfalls ungefähr 95 % der Patienten, die mit Ranibizumab behandelt wurden, nach 12 Monaten die Sehkraft entweder bewahrten oder verbesserten (definiert als Verlust der Sehschärfe um weniger als 15 Buchstaben auf der ETDRS-Tafel), unabhängig davon, ob sie 0,3 mg (94% , 132/140) oder 0,5 mg (96%, 134/139) Ranibizumab erhielten. Dem gegenüber zu stellen sind 64 % (92/143) der Patienten, die eine Photodynamische Therapie (PDT) mit Verteporfin erhielten ( $p < 0,0001$ ).

Die Sehkraft verbesserte sich um mehr als 15 Buchstaben bei 36 % (50/140) der Patienten, die mit 0,3 mg Ranibizumab behandelt wurden, und bei 40 % (56/139) der Patienten, die mit 0,5 mg behandelt wurden, im Vergleich zu ungefähr 6 % (8/143) der Patienten in der PDT-Gruppe ( $p < 0,0001$ ).

In laufenden Studien wird untersucht, inwieweit die Injektionsintervalle mit der Zeit verlängert werden können. Weiterhin wird geprüft, ob durch eine Kombination von Ranibizumab mit PDT sicher und ggf. einer Monotherapie überlegen ist (PROTECT-Studie).

Mit einer Zulassung von Ranibizumab wird in der Schweiz im Juli 2006 und in den anderen europäischen Ländern im ersten Halbjahr 2007 gerechnet.

#### 1.4.3. Bevacizumab

Das Wirkprinzip von Bevacizumab entspricht dem anderer VEGF-Inhibitoren wie Pegaptanib oder Ranibizumab: Einerseits kann durch die Verringerung der vor allem VEGF-vermittelten Hyperpermeabilität des Gefäßendothels chorioidaler Gefäße bzw. Neovaskularisationen ein anti-exsudativer Effekt erzielt werden, andererseits wird eine anti-proliferative Wirkung bei chorioidalen Neovaskularisationen beobachtet.

Bevacizumab ist dem Ranibizumab, einem humanisierten Antikörper-Fragment, verwandt [15]. Die Bindungsdomäne des Antikörpers wurde ursprünglich aus demselben monoklonalen Mausantikörper entwickelt. Bevacizumab hat durch das höhere Molekulargewicht (148 kDa) und die zweifache Bindungsdomäne eine längere Halbwertszeit, so dass aus pharmakokinetischen Gründen mit größeren Intervallen zwischen indizierten Wiederbehandlungen gerechnet werden kann [16]. Während für Ranibizumab Dosierungen von 0,3 und 0,5 mg getestet wurden, erfolgt derzeit in den laufenden Pilotstudien eine intravitreale Injektion von Bevacizumab in einer Dosierung von 1-1,5 mg. Eine vollständige Penetration in die inneren Netzhaut-Schichten wurde beim Kaninchen nachgewiesen [17].

Die Wirksamkeit konnte in einer ersten Fall-Serie für 79 Patienten mit subfovealer CNV gezeigt werden [18]. Hier zeigte sich ein mittlerer Visusanstieg um 3 Zeilen



Berufsverband der Augenärzte  
Deutschlands e.V.



DOG  
Deutsche Ophthalmologische  
Gesellschaft e.V.

Die wissenschaftliche Gesellschaft  
der Augenärzte

nach 4 und 8 Wochen sowie ein deutlicher Rückgang der begleitenden Pigmentepithelabhebung, obwohl die Patienten auf Pegaptanib oder PDT kombiniert mit Pegaptanib ursprünglich nicht ausreichend angesprochen hatten.

Zugelassen und in Multicenter-Studien untersucht ist Bevacizumab für die Behandlung des metastasierten Kolonkarzinoms [19]. Beschriebene Nebenwirkungen der hochdosierten *intravenösen* Applikation, die für Patienten mit einem metastasierten Tumorleiden immer in der Kombination mit einem Chemotherapeutikum erfolgte, stellten medikamentös beherrschbare Erhöhungen des Blutdrucks (hypertensive Krise 1.6%) dar. Außerdem war insbesondere mit zunehmendem Alter das Risiko der Tumorpatienten für ein thromboembolisches Ereignis erhöht (bis 4.4%). Kontraindikationen für die intravenöse Gabe von Bevacizumab stellen außer einer Schwangerschaft auch aktive (mögliche) Blutungsquellen und größere chirurgische Eingriffe dar, weil analog zur Hemmung der Proliferationstendenz eine Hemmung der Wundheilung erwartet werden kann und beschrieben wurde.

Für die *intravitreale Applikation* von Bevacizumab ist von einem wesentlich günstigeren Nebenwirkungsspektrum auszugehen [20]. Die intravitreal verwandten Dosierungen sind um den Faktor 400 niedriger als bei systemischer Applikation, wo Nebenwirkungen bei multimorbiden Patienten beobachtet wurden. Elektrophysiologische Versuche am Kaninchen zeigten keinen Hinweis auf eine direkte Toxizität von weniger als 2,5 mg Bevacizumab [17, 21]. Innerhalb einer kurzen Nachbeobachtungszeit fand sich bei Patienten keine Verschlechterung des ERG [22]. Trotz weltweiter Anwendung (vierstelliger Bereich der Behandlungsfälle) gibt es bisher noch keine Berichte über Medikamenten-induzierte Nebenwirkungen nach intravitrealer Applikation [23]. Der Wirkstoff verspricht gegenüber der 'off label' Therapie mit Triamcinolon ein deutlich geringeres Nebenwirkungsspektrum (kein Druckanstieg, keine optischen Einschränkungen durch flottierende Kristalle, kontrollierter Abbau durch Proteasen).

Zur Vorbereitung des intravitreal applizierten Wirkstoffes kann die Stammlösung (25mg/ml) ohne weitere Verdünnungsschritte verwendet werden. Angesichts der Inhaltsstoffe (Trehalose) und der fehlenden Konservierungsmittel ist allerdings eine strikte Einhaltung der sterilen Kautelen bei der Entnahme erforderlich, um die Eingriff-bedingte Rate für Infektionen nicht durch eventuelle Kontaminationen zu erhöhen.

Bevacizumab stellt eine kostengünstige 'off label' Therapie für Patienten mit AMD-Formen dar, für die nach bisherigen Studienergebnissen noch keine Behandlungsmöglichkeiten zu Lasten der GKV zur Verfügung stehen oder bei denen zugelassenen Verfahren kein ausreichendes Ansprechen gezeigt haben. Neben okkulten (mit und ohne Pigmentepithelabhebung) und minimal klassischen CNV Typen ist eine Therapie auch für subfoveale und nicht-subfoveale klassische



Berufsverband der Augenärzte  
Deutschlands e.V.



**DOG**  
Deutsche Ophthalmologische  
Gesellschaft e.V.

Die wissenschaftliche Gesellschaft  
der Augenärzte

Membranen zu diskutieren, die auf eine PDT nicht ansprechen. Auch eine primäre Kombination mit PDT kann in Einzelfällen sinnvoll sein.

Aus ethischen Gründen müssen Patienten, bei denen die Kostenübernahme für die Standard-Therapeutika nicht vorliegt und die die entsprechende Kosten nicht selbst aufbringen können, auf die preiswerte und verfügbare Alternative einer Therapie mit intravitrealem Bevacizumab hingewiesen werden.

#### 1.4.4. Anecortave Acetat

Das Prinzip der Therapie wurde bereits in der früheren Stellungnahme [1] ausführlich dargestellt. Rezente Studien haben gezeigt, dass Anecortave Acetat einen ähnlichen Effekt wie die PDT in der Behandlung überwiegend klassischer CNVs hat [24]. Die Firma ALCON hat allerdings in der Zwischenzeit den Antrag auf eine europäische Zulassung des Medikaments zurückgezogen, wobei die genauen Gründe nicht publiziert wurden [25].

## 2. Empfehlungen

Eine Visusprüfung und die klinische Fundusuntersuchung sind Basis jeder Therapie. Die Fluoreszein-Angiographie stellt nach wie vor den Goldstandard bei der Indikation und Therapiewahl dar und ist bei allen Erstbehandlungen und mindestens alle 3 Monate bei Wiederholungsbehandlungen erforderlich. Die Untersuchung mittels OCT erscheint eine sinnvolle Ergänzung, ist aber als Monountersuchung nicht ausreichend.

Eine Differenzierung nach Lokalisation (subfoveal oder nicht-subfoveal), Größe (kleiner/größer als 4 MPS Papillenflächen), angiographischem Muster (vorwiegend klassische CNV, minimal klassische CNV, okkulte CNV) ist hierbei nur mittels Fluoreszein-Angiographie möglich. Zu bedenken ist, dass selbst angiographisch eine eindeutige Klassifikation nicht immer möglich ist und weitere Behandlungskriterien wie Visusentwicklung ('recent disease progression': nachgewiesene Visusminderung, Größenwachstum oder subretinale Blutung), Refraktion und Funktion des Partnerauges bei der Indikationsstellung mit zu berücksichtigen sind. Zukünftige therapeutische Strategien mögen eventuell andere Kriterien wie die Läsionsgröße in den Vordergrund stellen. Zum Vergleich der Effektivität der verschiedenen Therapieansätze bleibt aber die bisherige Typenunterteilung weiter relevant, da sich alle bisherigen Studienplanungen und Effektivitätsaussagen auf sie beziehen.

Als Kriterien bei einer Beurteilung der verschiedenen Verfahren wurden folgende Gewichtungen zugrunde gelegt:

Prospektive randomisierte Studien (Phase III) wurden als aussagekräftiger als Meta-Analysen und Pilotstudien (Phase II) angesehen.

Eine intravenöse Medikamentenapplikation wurde als risikoärmer und für den Patienten akzeptabler als eine intravitrealen Injektion angesehen. Bei einer



Berufsverband der Augenärzte  
Deutschlands e.V.



**DOG**  
Deutsche Ophthalmologische  
Gesellschaft e.V.

Die wissenschaftliche Gesellschaft  
der Augenärzte

intravitrealen Injektion liegt das Risiko für eine Endophthalmitis unter 0.1 % und für eine Netzhautablösung ebenfalls unter 0.1 % pro Injektion [26, 27].



Berufsverband der Augenärzte  
Deutschlands e.V.



DOG  
Deutsche Ophthalmologische  
Gesellschaft e.V.

Die wissenschaftliche Gesellschaft  
der Augenärzte

Auf dieser Grundlage ergeben sich folgende Empfehlungen:

### 2.1 Nicht-subfoveale CNV

Für eine klassische CNV ohne okkulte Anteile außerhalb der avaskulären Zone der Fovea ist unverändert eine thermische Laserkoagulation indiziert. Durch sie kann im Langzeitverlauf (5 Jahre) das Risiko einer weiteren Visusminderung von unbehandelt 80% auf behandelt 60% reduziert werden.

### 2.2. Subfoveale CNV

Für subfoveale Läsionen, die so nah an das Zentrum der avaskulären Zone der Fovea reichen, dass mit der thermischen Laserkoagulation sehr wahrscheinlich die Fovea irreversibel geschädigt würde, ließ sich in klinischen Studien durch die thermische Laserkoagulation keine klinisch relevante Visusstabilisierung gegenüber dem natürlichen Verlauf erreichen.

Tabelle 1 und 2 fasst die Ergebnisse randomisierter Studien auf dem 'evidence level' 3 oder 4 der Oxford Skala [28] zusammen. Trotz identischer oder ähnlicher Einschlusskriterien und identischer Endpunkte der verschiedenen Studien können die Ergebnisse nicht pauschal verglichen werden und zu einer in allen Ausgangssituationen eindeutigen Empfehlung zugunsten eines Therapieverfahrens führen. Deutlich werden diese Schwierigkeiten z.B. an den unterschiedlichen Visusergebnissen in den Kontrollgruppen von Pegaptanib in der EOP1003 und der EOP1004 Studie. Diese Ergebnisse würden die Schlussfolgerung nahe legen, dass in beiden Studien eine unterschiedliche Effektivität vorhanden ist. Eine ähnliche Schwierigkeit der Interpretation ist auch bei Ranibizumab zu erkennen, wo z.B. in der Kontrollgruppe bei der Behandlung von okkulten CNV eine Stabilisierung in 62 % beobachtet wurde (MARINA), in der identischen Kontrollgruppe bei der Behandlung mit PDT eine Stabilisierung aber nur in 39 bzw. 45 % vorlag (VIP). Diese Ergebnisse zeigen, dass ein Vergleich von verschiedenen Studien Grenzen hat.

Für *vorwiegend klassische subfoveale* CNVs stellt die PDT das risikoärmste Verfahren mit nachgewiesener Wirksamkeit dar. Die intravitreale Injektion von VEGF-Inhibitoren ist eine sinnvolle Alternative insbesondere bei Therapieversagern. Für alle anderen Subtypen scheint basierend auf den veröffentlichten Publikationen eine Verbesserung des Spontanverlaufes durch die Eingabe von intravitrealen Medikamenten möglich zu sein. Ein therapeutischer Nutzen ist auch mit PDT bei kleinen okkulten Membranen und einer aktuellen Visusverschlechterung nachgewiesen. Die Analyse des bisherigen Materials legt dabei eine höhere Effektivität von Ranibizumab nahe.

Wegen des identischen Wirkprinzips von Bevacizumab stellt trotz des Status einer 'off label' Anwendung und dem Fehlen von Phase III Studienergebnissen zur Wirksamkeit und Sicherheit die intravitreale Injektion von Bevacizumab eine rationale und inzwischen durch zahlreiche Berichte untermauerte Behandlungsalternative dar. *Aus ethischen Gründen* müssen Patienten, bei denen eine Kostenübernahme für



Berufsverband der Augenärzte  
Deutschlands e.V.



**DOG**  
Deutsche Ophthalmologische  
Gesellschaft e.V.

Die wissenschaftliche Gesellschaft  
der Augenärzte

Standardtherapien nicht vorliegt und die die entsprechende Kosten nicht selbst aufbringen können, auf die preiswerte und verfügbare Alternative einer Therapie mit intravitrealem Bevacizumab hingewiesen werden.

Unberührt bei allen intravitrealen Medikamenten bleibt das mit der intravitrealen Eingabe verbundene Endophthalmitis-Risiko, das sich bei protokollkonformer monatlicher Injektion auf ein kumulatives Risiko bis zu 2% pro Jahr steigert. Die Abwägung zwischen dem Risiko einer intravitrealen Therapie und dem potentiellen Nutzen für eine mögliche Visusstabilisierung kann deshalb nur im Einzelfall erfolgen.

Die Kombination der PDT mit Triamcinolon oder intravitrealen VEGF-Inhibitoren scheint ein sinnvolles Konzept zu sein, das allerdings erst noch in laufenden klinischen Studien beurteilt werden muss.

### *2.3. Pigmentepithelabhebungen*

Gegenwärtig gibt es kein in Phase III Studien etabliertes Therapieverfahren für okkulte CNV, die mit einer Abhebung des retinalen Pigmentepithels assoziiert sind [29]. Aus den Erfahrungen der Behandlung einer RPE Abhebungen mit PDT oder mit einem thermischen Laser ist der im Nachbeobachtungszeitraum einer Behandlung häufig auftretende Einriss des retinalen Pigmentepithels (RIP-Syndrom) bekannt und für den Misserfolg verantwortlich.

### *2.4. Verlaufsuntersuchungen und Therapieintervalle*

Bei der Verlaufsuntersuchung sollte der bestkorrigierte Visus und der Fundusbefund ermittelt, und mindestens alle 3 Monate eine Fluoreszein-Angiographie durchgeführt werden. Dies ist sinnvoll, um die morphologischen Veränderungen unter der Therapie, die Indikation zur Fortsetzung der Therapie und eine eventuelle Änderung des CNV-Types (s.u.) mit entsprechenden Therapieänderungen zu erfassen. Die Patienten sollten ferner dahingehend aufgeklärt werden, dass sie möglichst bald zu einer Untersuchung kommen sollten, falls sie subjektiv eine Verschlechterung feststellen.

### *2.5. Therapiewechsel*

Ein Wechsel in der Therapieform kann im Falle einer Veränderung der angiographischen Merkmale einer CNV oder eines fehlenden Ansprechens einer Therapie erforderlich sein. Für die Behandlung minimal klassischer Membranen z. B. existieren verschiedene Therapieoptionen mittels PDT und VEGF-Inhibitoren. Ein Fortschreiten des Membranwachstums kann meistens nur mittels Angiographie nachgewiesen werden. Bei fehlendem Ansprechen auf eine begonnene Therapieform ist ein Wechsel zu einem alternativen Therapieschema sinnvoll. Auch ein Wechsel zwischen den intravitrealen Substanzen ist möglich. In einer retrospektiven Analyse des natürlichen Verlaufs von Augen mit subfovealer minimal klassischer CNV ist eine Konversion in eine Membran mit überwiegend klassische Anteil in über 40% der Patienten in einem Zeitraum von 24 Monaten beobachtet worden [30]. Hier stellt die PDT die Therapie der ersten Wahl dar.



Berufsverband der Augenärzte  
Deutschlands e.V.



**DOG**  
Deutsche Ophthalmologische  
Gesellschaft e.V.

Die wissenschaftliche Gesellschaft  
der Augenärzte

### *2.3.7. Beendigung der Therapie*

Eine Beendigung der Therapie sollte erwogen werden, wenn es unwahrscheinlich erscheint, dass mit der Therapie ein weiterer Visusverlust aufgehalten werden kann und so kein weiterer günstiger Effekt auf die Lebensqualität des Patienten zu erwarten ist. Dies ist im wesentlichen der Fall, wenn morphologisch und funktionell ein Endstadium der Erkrankung eingetreten ist.

Eine erneute Behandlung mittels PDT ist nicht erforderlich, wenn sich bei der Verlaufsuntersuchung der Visus stabil zeigt, biomikroskopisch eine fibrovaskuläre Narbe ohne oder mit minimaler subretinaler Flüssigkeit vorliegt und möglichst keine Fluoreszein-Leckage aus der CNV mehr erkennbar ist. Um die Stabilität dieser Situation zu beobachten, ist aber eine weitere klinische Kontrolle in 3 Monaten anzuraten. Darüber hinaus sollte eine PDT-Behandlung beendet bzw. abgebrochen werden, wenn der Visus unter 0,05 abgesunken ist und trotz PDT ein deutliches Weiterwachsen der CNV eingetreten ist. Auch bei ausgedehnten subretinalen Blutungen ist von einer weiteren PDT abzusehen

Für alle Anti-VEGF-Therapien existieren gegenwärtig keine Daten darüber, wie lange die intravitrealen Injektionen fortgesetzt werden müssen. Allerdings erscheint ebenfalls eine weitere Therapie bei Absinken des Visus unter 0,05, exzentrischer Fixation und bei ausgedehnten subretinalen Blutungen oder subretinaler Fibrose nicht sinnvoll. Zudem ist es zum jetzigen Zeitpunkt unklar, ob nach 12 Monaten bei klinisch stabilisierter Situation (fibrovaskuläre CNV ohne subretinale Flüssigkeit, keine Leckage im Fluoreszein-Angiogramm) die Injektionstherapie beendet werden kann, ohne dass es zu einem erneuten CNV-Wachstum kommt.

### **3. Schlussbemerkung**

Die Verfügbarkeit neuer Therapien hat das Spektrum der Behandlungsoptionen für CNV bei AMD erweitert. Die hier gegebenen Empfehlungen basieren auf einer Interpretation von Studiendaten, die in der ophthalmologischen Literatur publiziert wurden (Stand 1.4.2006). Sie können demnach nur den derzeitigen Wissenstand reflektieren und müssen bei der Veröffentlichung weiterer Ergebnisse kurzfristig aktualisiert werden.



Berufsverband der Augenärzte  
Deutschlands e.V.



**DOG**  
Deutsche Ophthalmologische  
Gesellschaft e.V.

Die wissenschaftliche Gesellschaft  
der Augenärzte

## Glossar

### *Verwendete Abkürzungen:*

AMD: Altersabhängige Makuladegeneration

BVA: Berufsverband der Augenärzte Deutschlands

CNV: Chorioidale Neovaskularisation

DOG: Deutsche Ophthalmologische Gesellschaft

EMA: European Agency for the Evaluation of Medicinal Products

ETDRS: Early Treatment of Diabetic Retinopathy Study

GKV: Gesetzliche Krankenversicherung

MPS: Macular Photocoagulation Study

PDT: Photodynamische Therapie

RG: Retinologische Gesellschaft

VEGF: Vascular Endothelial Growth Factor

### *Handelsnamen:*

Pegaptanib: Macugen<sup>®</sup> (Pfizer Ophthalmics)

Verteporfin: Visudyne<sup>®</sup> (Novartis Ophthalmics)

Ranibizumab: Lucentis<sup>®</sup> (Novartis Ophthalmics)

Bevacizumab: Avastin<sup>®</sup> (Roche)

Anecortave Acetate: Retaane<sup>®</sup> (Alcon Inc.)





Berufsverband der Augenärzte  
Deutschlands e.V.



**DOG**  
Deutsche Ophthalmologische  
Gesellschaft e.V.

Die wissenschaftliche Gesellschaft  
der Augenärzte

Tabelle 1

Vergleich der Studienergebnisse zur Behandlung der neovaskulären AMD  
nach Therapie (% der Augen mit Stabilisierung und Visusverlust < 3 ETDRS-Linien  
nach 12 Monaten)

Therapie	Angiographischer Typ	Verum	Placebo	$\Delta$ Differenz	Studie
<b>PDT</b>	Vorw. klass. CNV	67%	40%	27%	TAP
		44%	45%	-1%	TAP
	Min. klass. CNV	58%	37%	21%	TAP *
		72%	53%	19%	VIM
Okkulte CNV	49%	45%	4%	VIP	
	54%	39%	15%	VIP **	
<b>Pegaptanib</b>	Vorw. klass. CNV	63%	63%	0%	EOP1003
		73%	53%	20%	EOP1004
		68%	56%	12%	VISION
	Min. klass. CNV	75%	59%	16%	EOP1003
		77%	50%	27%	EOP1004
		76%	54%	22%	VISION
	Okkulte CNV	77%	59%	18%	EOP1003
		55%	56%	-1%	EOP1004
Alle CNV-Subtypen	65%	56%	9%	VISION	
	70%	55%	15%	VISION	
<b>Ranibizumab</b>	Vorw. klass. CNV	94%	64% PDT	30%	ANCHOR
	Min. klass. und Okkulte CNV	95%	62%	33%	MARINA
<b>Anecortave</b>	Vorw. klass. CNV	84%	50%	34%	C-98-03

\* Subgruppenanalyse: CNV-Größe < 4 disk areas

\*\* Subgruppenanalyse: CNV-Größe < 4 disc areas oder Sehschärfe < 65 Buchstaben



Berufsverband der Augenärzte  
Deutschlands e.V.



**DOG**  
Deutsche Ophthalmologische  
Gesellschaft e.V.

Die wissenschaftliche Gesellschaft  
der Augenärzte

Tabelle 2

Vergleich der Studienergebnisse zur Behandlung der neovaskulären AMD  
nach Therapie (% der Augen mit Visusverbesserung  $\geq 3$  ETDRS-Linien nach 12  
Monaten)

Therapie	Verum	Placebo	$\Delta$ Differenz	Studie
<b>PDT</b>	6 % 3 %	2 % 2 %	4 % 1 %	TAP* VIP**
<b>Pegaptanib</b> (0,3mg)	4 % 8 % 6 %	3 % 1 % 2 %	1 % 7 % 4 %	EOP1003 EOP1004 VISION*****
<b>Ranibizumab</b> (0,3mg)	25 % 36 %	5 % 6 % PDT	20 % 30 %	MARINA*** ANCHOR****
<b>Ranibizumab</b> (0,5mg)	34 % 40 %	5 % 6 % PDT	29 % 34 %	MARINA*** ANCHOR****

\* TAP: vorwiegend klassische und minimal klassische CNV

\*\* VIP: okkulte CNV

\*\*\* MARINA: minimal klassische und okkulte CNV

\*\*\*\* ANCHOR: vorwiegend klassische CNV

\*\*\*\*\* VISION: alle CNV-Subtypen



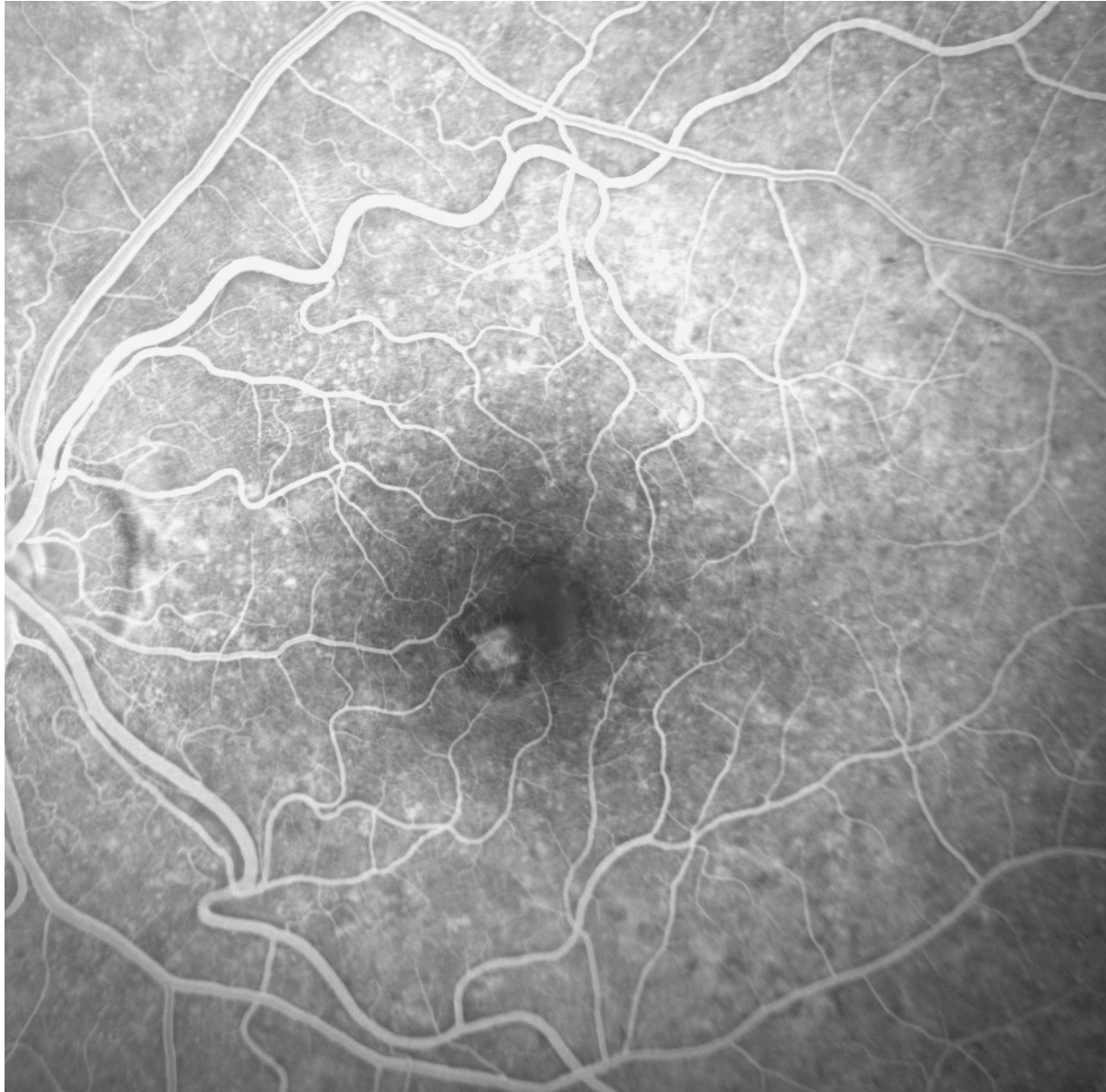
Berufsverband der Augenärzte  
Deutschlands e.V.



**DOG**  
Deutsche Ophthalmologische  
Gesellschaft e.V.

Die wissenschaftliche Gesellschaft  
der Augenärzte

Abbildung 1:



Subfoveale klassische CNV, die das anatomische Zentrum der avaskulären Zone der Fovea nicht erreicht



Berufsverband der Augenärzte  
Deutschlands e.V.



**DOG**  
Deutsche Ophthalmologische  
Gesellschaft e.V.

Die wissenschaftliche Gesellschaft  
der Augenärzte

## Literatur

1. Pauleikhoff D, Bornfeld N, Gabel VP, Holz F, Roeder H. Konsenspapier der Retinologischen Gesellschaft, der Deutschen Ophthalmologischen Gesellschaft und des Berufsverbandes der Augenärzte - Stellungnahme zur aktuellen Therapie der neovaskulären AMD. *Klin Monatsbl Augenheilkd* 2005;222:381-8.
2. Voelker M, Gelissen F, Ziemssen F, Wachtlin J, Grisanti S. Verteporfin photodynamic therapy for extrafoveal choroidal neovascularisation secondary to age-related macular degeneration. *Graefes Arch Clin Exp Ophthalmol* 2005;243:1241-1246.
3. Danis RP, Ciulla TA, Pratt LM, Anliker W. Intravitreal triamcinolone acetonide in exudative age-related macular degeneration. *Retina* 2000;20:244-50.
4. Gillies MC, Simpson JM, Luo W, et al. A randomized clinical trial of a single dose of intravitreal triamcinolone acetonide for neovascular age-related macular degeneration: one-year results. *Arch Ophthalmol* 2003;121:667-73.
5. Jonas JB, Kreissig I, Hugger P, Sauder G, Panda-Jonas S, Degenring R. Intravitreal triamcinolone acetonide for exudative age related macular degeneration. *Br J Ophthalmol* 2003;87:462-8.
6. Jonas JB, Spandau UH, Kampeter BA, Harder B. Follow-up after intravitreal triamcinolone acetonide for exudative age-related macular degeneration. *Eye* 2006;in press.
7. Spaide RF, Sorenson J, Maranan L. Combined photodynamic therapy with verteporfin and intravitreal triamcinolone acetonide for choroidal neovascularization. *Ophthalmology* 2003;110:1517-25.
8. Spaide RF, Sorenson J, Maranan L. Combined photodynamic therapy and intravitreal triamcinolone for nonsubfoveal choroidal neovascularization. *Retina* 2005;25:685-90.
9. Augustin AJ, Schmidt-Erfurth U. Verteporfin therapy combined with intravitreal triamcinolone in all types of choroidal neovascularization due to age-related macular degeneration. *Ophthalmology* 2006;113:14-22.
10. Spaide RF. Rationale for combination therapies for choroidal neovascularization. *Am J Ophthalmol* 2006;141:149-56.
11. Jaissle GB, Szurman P, Bartz-Schmidt KU. Empfehlung für die Durchführung von intravitrealen Injektionen -- Stellungnahme der Retinologischen Gesellschaft, der Deutschen Ophthalmologischen Gesellschaft (DOG) und des Berufsverbands der Augenärzte Deutschland (BVA). *Klin Monatsbl Augenheilkd* 2005;222:390-5.
12. Gonzales CR. Enhanced efficacy associated with early treatment of neovascular age-related macular degeneration with pegaptanib sodium: an exploratory analysis. *Retina* 2005;25:815-27.
13. Gragoudas ES, Adamis AP, Cunningham ET, Jr., Feinsod M, Guyer DR. Pegaptanib for neovascular age-related macular degeneration. *N Engl J Med* 2004;351:2805-16.
14. [www.novartispharma.ch/news/pipeline/ranibizumab-100106\\_d.pdf](http://www.novartispharma.ch/news/pipeline/ranibizumab-100106_d.pdf)



Berufsverband der Augenärzte  
Deutschlands e.V.



**DOG**  
Deutsche Ophthalmologische  
Gesellschaft e.V.

Die wissenschaftliche Gesellschaft  
der Augenärzte

15. Chen Y, Wiesmann C, Fuh G, et al. Selection and analysis of an optimized anti-VEGF antibody: crystal structure of an affinity-matured Fab in complex with antigen. *J Mol Biol* 1999;293:865-81.
16. Mordenti J, Thomsen K, Licko V, et al. Intraocular pharmacokinetics and safety of a humanized monoclonal antibody in rabbits after intravitreal administration of a solution or a PLGA microsphere formulation. *Toxicol Sci* 1999;52:101-6.
17. Shahar J, Avery RL, Heilweil G, et al. Electrophysiologic and retinal penetration studies following intravitreal injection of bevacizumab (Avastin). *Retina* 2006;26:262-9.
18. Avery RL, Pieramici DJ, Rabena MD, Castellarin AA, Nasir MA, Giust MJ. Intravitreal bevacizumab (Avastin) for neovascular age-related macular degeneration. *Ophthalmology* 2006;113:363-372 e5.
19. Mulcahy MF, Benson AB, 3rd. Bevacizumab in the treatment of colorectal cancer. *Expert Opin Biol Ther* 2005;5:997-1005.
20. Reichel E. Intravitreal bevacizumab for choroidal neovascularization and cystoid macular edema: a cost-effective treatment? *Ophthalmic Surg Lasers Imaging* 2005;36:270-1.
21. Manzano RP, Peyman GA, Khan P, Kivilcim M. Testing intravitreal toxicity of bevacizumab (Avastin). *Retina* 2006;26:257-61.
22. Maturi RK, Bleau LA, Wilson DL. Electrophysiologic findings after intravitreal bevacizumab (Avastin) treatment. *Retina* 2006;26:270-4.
23. Fung AE, Rosenfeld PJ, Reichel EZ. Intravitreal Avastin safety survey: results from the World Wide Web. *ARVO Annual Meeting*. Ft Lauderdale, 2006.
24. Slakter JS, Bochow TW, D'Amico DJ, et al. Anecortave acetate (15 milligrams) versus photodynamic therapy for treatment of subfoveal neovascularization in age-related macular degeneration. *Ophthalmology* 2006;113:3-13.
25. <http://www.emea.eu.int/pdfs/human/withdrawal/7694506en.pdf>
26. Jonas JB, Kreissig I, Spandau UH, Harder B. Infectious and noninfectious endophthalmitis after intravitreal high-dosage triamcinolone acetonide. *Am J Ophthalmol* 2006;141:579-80.
27. Westfall AC, Osborn A, Kuhl D, Benz MS, Mieler WF, Holz ER. Acute endophthalmitis incidence: intravitreal triamcinolone. *Arch Ophthalmol* 2005;123:1075-7.
28. [http://www.cebm.net/downloads/Oxford\\_CEBM\\_Levels\\_5.rtf](http://www.cebm.net/downloads/Oxford_CEBM_Levels_5.rtf)
29. Axer-Siegel R, Ehrlich R, Rosenblatt I, et al. Photodynamic therapy for occult choroidal neovascularization with pigment epithelium detachment in age-related macular degeneration. *Arch Ophthalmol* 2004;122:453-9.
30. Bressler SB, Pieramici DJ, Koester JM, Bressler NM. Natural history of minimally classic subfoveal choroidal neovascular lesions in the treatment of age-related macular degeneration with photodynamic therapy (TAP) investigation: outcomes potentially relevant to management--TAP report No. 6. *Arch Ophthalmol* 2004;122:325-9.